1903

Ueber Hygrome in der Kniekehle.

Inaugural-Dissertation

zur

Erlangung der Doktorwürde

einer hohen

medizinischen Fakultät

der

kgl. bayer. Friedrich-Alexanders-Universität Erlangen

vorgelegt von

Adolf Ciolina,
approb. Arzt aus Zweibrücken.

Tag der mündlichen Prüfung: 30. Juli 1903.

St. Ingbert.
Buchdruckerei F. X. Demetz
1904.

Ueber Hygrome in der Kniekehle.

Inaugural-Dissertation

zur

Erlangung der Doktorwürde

einer hohen

medizinischen Fakultät

der

kgl. bayer. Friedrich-Alexanders-Universität Erlangen

vorgelegt von

Adolf Ciolina,
approb. Arzt aus Zweibrücken.

Tag der mündlichen Prüfung: 30. Juli 1903.

St. Ingbert.
Buchdruckerei F. X. Demetz
1904.

Seinen lieben Eltern

in Dankbarkeit

gewidmet.

Gedruckt mit Genehmigung der hohen medizinischen Fakultät zu Erlangen.

Dekan: Herr Professor Dr. ROSENTHAL.
Referent: Herr Professor Dr. GRASER.

Die serösen Hüllen, welche an manchen Körpergegenden auf oder unter den Muskeln liegen oder die Sehnen umgeben und mit dem Namen „Schleimbeutel (Bursae mucosae)“ bezw. „Sehnenscheiden (Vaginae mucosae)“ belegt wurden, sind erst am Ende des 18ten Jahrhunderts entdeckt worden.

Die ersten Autoren, welche sie erwähnen, sind Duverney, Winslow, Albin und Ranke. Während sich Duverney nur dunkel über diese Organe äusserte, befassten sich Winslow und Albin schon mehr mit der Anatomie der Schleimbeutel. Sie beschrieben die häutigen geschlossenen Säcke unter gewissen Muskeln, zwischen den Sehnen und Knochen, die im Innern eine der Gelenksynovialis ähnliche Struktur zeigten und von ihnen mit dem Namen Bursae mucosae belegt wurden. Ranke entdeckte eine grosse Anzahl solcher Schleimbeutel an verschiedenen Stellen des menschlichen Körpers und schilderte ihr topographisch anatomisches Verhalten. Später vervollständigten ihre Kenntnis Monro II., Sömmering, Koch, Béclard, Schreger und Andere. Monro II. beschrieb den Bau und die Zusammensetzung der Schleimbeutel und gab Abbildungen mit genaueu Angaben der Stellen, wo sie normaler Weise vorkommen. Er hat zuerst ausgesprochen, dass die Bursae mucosae häufig mit den Gelenkhöhlen kommunizieren und die pathologischen Veränderungen der Bursae erläutert. Sömmering fand noch mehrere solcher Schleim-

beutel und beschrieb sie. Koch brachte ebenfalls wichtige Aufschlüsse über die Anatomie und Pathologie der Bursae und machte 1782 in einer Inaugural-Dissertation darauf aufmerksam, dass die oberflächlich und tiefer gelegenen Schleimbeutel verschiedene Form und Grösse zeigen, und dass die Grösse, namentlich bei den unter der Haut gelegenen, sehr differiert. Béclard führte in seiner allgemeinen Anatomie (1821 von Bichat veröffentlicht) zuerst den Namen Bursae subcutaneae ein, allein er brachte sie keineswegs in ein besonderes System, sondern verwechselte und vermengte sie konstant mit den tiefer gelegenen Schleimbeuteln. Schreger, in seiner ausgezeichneten Monographie von 1825, de Bursis subcutaneis, war der Erste, der die unterhäutigen Beutel von den Sehnenschleimbeuteln trennte, sie als ein besonderes System hinstellte und ihren Sitz und ihre Struktur genauer schilderte. In der neueren Zeit hat Wenzel Gruber durch zahlreiche Leichenuntersuchungen über das Vorkommen der Schleimbeutel wichtige Aufschlüsse gegeben. Vor Allem aber hat Heineke durch das von ihm verfasste Werk: „Die Anatomie und Pathologie der Schleimbeutel und Sehnenscheiden," viel zur besseren und weiteren Kenntnis der Schleimbeutel beigetragen, nachdem er schon früher die spezielle Pathologie der Schleimbeutel und Sehnenscheiden in der Kniegegend bearbeitet hatte. In beiden Arbeiten hat Heineke besonders die Anatomie und das physiologisch bedingte Vorkommen der Schleimbeutel nebst den akuten und chronischen Entzündungen an den wichtigen Stellen beschrieben und seine eigenen Untersuchungen und Erfahrungen, die er teils bei Zergliederung von Cadavern, teils bei klinischen Beobachtungen gemacht hat, durch Einsicht der Litteratur zu vervollständigen gesucht und im Anschluss daran die sehr interessanten Arbeiten von Michon, Bidard und

Cazanou, die dem Verfasser in Deutschland viel zu wenig bekannt zu sein schienen, mit allen ihren Krankheitsgeschichten excerpiert und somit einem grossen Bedürfnisse abgeholfen. Neben Heineke sind noch als neuere Forscher auf dem Gebiet der Anatomie und Pathologie der Schleimbeutel zu erwähnen von Volkmann, Trendelnburg, Schuchardt und Goldscheider.

Nehmen wir nun auf den Sitz dieser Schleimbeutel Rücksicht, so finden wir sie im menschlichen Körper überall da, wo Weichteile sich gegeneinander oder gegen einen benachbarten Knochen verschieben, namentlich aber an den Extremitäten und zwar hier wieder besonders dort, wo Muskeln oder deren Sehnen über Skeletteile hinwegverlaufen oder an Stellen, wo die Haut harte, meist knöcherne Vorsprünge überzieht und häufigen Verschiebungen darüber ausgesetzt ist. Sie bilden kleine Höhlen, welche durch eine geringe Menge einer der Synovia ähnlichen Flüssigkeit feucht erhalten werden und bei Bewegung der Muskeln oder der Sehnen die Reibung vermindern und dadurch die Bewegungen der weichen Teile gegeneinander oder gegen die Knochen erleichtern sollen.

Was den anatomisch-histologischen Bau und die Zusammensetzung der Bursae mucosae betrifft, so stellen dieselben ein- oder mehrkammerige Säcke dar, die wahrscheinlich zum grössten Teil mit einer Endothelschicht ausgekleidet sind und eine spärliche Menge Synovia ähnlicher Flüssigkeit enthalten. Die Wandung der Schleimbeutel besteht aus Bindegewebe, dem nur sparsam elastische Fasern beigesllt sind. Zahlreiche, feine Capillargefässe, begleitet von einigen Nervenzweigen, durchsetzen die Wand.

Diese Bildungen, Bursae mucosae, gehen nicht aus der Entwickelung des Organismus selbst als ein notwendiges

Resultat hervor, sie finden in der Entwicklungsgeschichte als solcher keineswegs ihre Begründung bis auf die wenigen Formen, die wir als vererbte Arteigentümlichkeiten ansehen müssen und die konstant vorkommen. Es sind durchaus nicht regelrechte, seröse Säcke, welche aus einem inneren Entwicklungsgesetze des Körpers hervorgehen, sondern es sind Stellen, wo das ursprünglich in continuo vorhandene Bindegewebe durch einen Akt der Atrophierung Lücken bildet, und wo diese Lücken im Laufe der Zeit zu selbständigen Kavitäten umgestaltet werden können. Es gibt einen Zeitraum, wo bei Eröffnung eines Schleimbeutels dieser Art an der Stelle eines früher durch Bindegewebsbalken gebildeten, kontinuierlichen Gewebes sich ein Loch findet, in dessen Umfang noch die freien Enden der Balken vorhanden sind. Es ist eine Unterbrechung innerhalb der Balken oder Faserzüge eingetreten, die wohl mit einer Erweichung des Bindegewebes verbunden war.

Die subcutanen Schleimbeutel werden bei Neugeborenen fast niemals gefunden, sie bilden sich meistenteils erst bei Erwachsenen. Constant finden sie sich an verschiedenen Körperstellen vor; sie liegen dicht unter der Haut, von der sie gewissermassen einen Anhang bilden, sind mit dem Zellgewebe mehr oder weniger innig verwachsen, stehen aber in keinem Zusammenhang mit den tiefer gelegenen Schleimbeuteln oder mit den Muskeln, Sehnen oder Knochen, obwohl sie zum Schutze der Letzteren dienen.

Die unterhäutigen Schleimbeutel bestehen aus einer Kapsel, die nach aussen eine mehr fibröse, nach innen eine mehr seröse Struktur zeigt. Im Innern findet man verschiedene Falten und Scheidewände, die vielleicht als Reduplikationen der serösen Membran zu betrachten sind.

Es ist nachgewiesen, dass eine Anzahl der Bursae erst

den Bewegungen der Teile gegeneinander während des Lebens ihre Entstehung verdanken, und zwar reisst bei älteren Individuen das starrgewordene Unterhautbindegewebe leicht ein; die ursprünglich kleinen, dadurch entstehenden Lücken werden durch die ferneren Bewegungen immer mehr auseinander gezerrt, sodass eine grössere Höhle dargestellt wird, deren Wände durch fortdauernde Reibung aufeinander verdichtet und geglättet werden können, woraus sich, je nach der früheren oder späteren Entstehung, auch die Verschiedenheiten der Schleimbeutel erklären.

Ueber allen hervorragenden Teilen des Skeletts können subcutane Schleimbeutel sich finden; man trifft solche an Stellen, wo sie normaler Weise nicht vorkommen, wenn nämlich durch eine bestimmte Beschäftigung des Individuums die Haut gerade an dieser Stelle häufig einem Druck oder einer Verschiebung gegen ihre knöcherne Unterlage ausgesetzt ist. Man nennt diese Schleimbäutel accidentelle oder supernummeräre Bursae, z. B. beim Schuster über dem Knie, beim Tischler am Sternum, beim Soldaten an der Vorderfläche der Schulter und über der Clavicula. Auch bei pathologischen Knochenvorsprüngen, an Amputationsstümpfen, bei veralteten Luxationen und Frakturen, bei Verkrümmungen der Wirbelsäule, an Klumpfüssen u. dergl. hat man accidentelle Bursae beobachtet.

Wenn diese Behauptung richtig ist, dass die Schleimbeutel erst an gewissen Stellen durch die Bewegung der Teile gegeneinander entstehen, so liegt die Vermutung nahe, dass auch die bei den Neugeborenen gefundenen Schleimbeutel nicht ursprünglich angelegte Organe sind, sondern ebenfalls erst durch die Bewegungen der Teile gegeneinander, aber schon während des intrauterinen Lebens entstehen. Eine solche Annahme widerspricht jedoch der Thatsache, dass auch schon beim Foetus, wenig-

stens Anfang des 7. Monats eine Anzahl vollständig ausgebildeter Schleimbeutel sich fanden. Schon bei circa 24 bis 28 Wochen alten Foetus fand Heineke sämtliche Sehnenscheiden und eine Anzahl der tieferliegenden Bursae vor und zwar ebensoviel, wie bei Neugeborenen gefunden wurden. Man muss daraus entnehmen, dass die tiefergelegenen Bursae ursprünglich angelegte Organe sind.

Betrachten wir den Inhalt der Schleimbeutel, so besteht derselbe aus einer etwas trüben, serösen Flüssigkeit, die einiges Eiweiss, flüssigen Leimstoff, Fett, Chlorcalcium nnd phosphorsaure Erden enthält. In der Jugend pflegt die Flüssigkeit der Bursae dünn und durchscheinend zu sein, im Alter wird sie dick und gelblich. Wenn wir vorher gezeigt haben, dass die Bursae für sich abgeschlossene Säcke sind, so ist doch auch sichergestellt, dass sie normaler Weise in bestimmten Fällen mit einem benachbarten Gelenk kommunizieren. Diese Thatsache ist von grossem Interesse, da bei Erkrankungen der Bursae die benachbarten Gelenke in Mitleidenschaft gezogen werden können, umgekehrt aber von den Gelenken aus eine Erkrankung der Schleimbeutel entstehen kann.

Ueber die Anatomie und Histologie wie über die Lage und das Vorkommen der verschiedenen Schleimbeutel sind wir im Allgemeinen ziemlich gut orientiert. Wenden wir uns nun zur Pathologie derselben, so sind wir bei genauer Kenntnis der Anatomie und der Lage der Schleimbeutel auch in der Mehrzahl der Fälle im Stande, die Geschwülste und andere pathologische Veränderungen, die in ihnen vorkommen, richtig zu erkennen und zu beurteilen. Die häufigsten krankhaften Veränderungen bestehen in einer vermehrten Sekretion im Innern der Schleimbeutel, in einer Verdickung der Wandungen und sind wohl das Ergebnis einer Entzündung der Kapsel und ihrer Umgebung.

Wir unterscheiden zwei Arten von Entzündungen der Schleimbeutel, die akute und die chronische Entzündung. Die akute Entzündung nennt man Bursitis, die chronische Entzündung und die dadurch entstehende Geschwulst Hydrops bursarum oder Schleimbeutel-Hygrom.

Auf die chronische Entzündung, das Schleimbeutel-Hygrom, soll sich unsere Arbeit beschränken; in seinem Anfang und Verlauf finden wir wenig oder gar keine charakteristischen Erscheinungen und wir wollen uns hauptsächlich mit seiner Ätiologie und seinen Ausgängen beschäftigen.

Die Hygrome der subcutanen Bursae entstehen in der Regel da, wo die Bursae mucosae subcutaneae einer fortgesetzten, langdauernden, mechanischen Reizung wie Druck, Quetschung und Reibung ausgesetzt sind. Daher finden wir bei gewissen Berufsklassen eine Praedisposition zur Bildung eines Hygroms. So z. Beispiel findet sich beim Schuster, wie gestreift, häufig ein Hygrom oberhalb des Kniegelenks. So soll auch das Tragen von Bruchbändern häufig eine Veranlassung zur Bildung eines Hygroms der Bursa iliaca posterior sein. Am wenigsten sind die Ursache von Hygrombildung Traumen, wie Stoss, Schlag oder sonstige einmalige äussere Verletzungen.

Auch bei der Hygrombildung in den tiefer gelegenen Schleimbeuteln spielen traumatische Ursachen, wie anstrengende Bewegung der Teile u. s. w. die Hauptrolle. Die verschiedene Beschaffenheit der pathologisch-veränderten Schleimbeutel gibt zu verschiedenen Symptomen Anlass.

Als wesentlichstes Symptom tritt uns hier die Vergrösserung des betreffenden Schleimbeutels zu einer meist fluktuierenden Geschwulst entgegen, bedingt durch krankhaft vermehrte Sekretion synoviaähnlicher Flüssigkeit, die anfangs schleimig-dickflüssig ist, später aber mit dem

Wachstum der Geschwulst immer dünnflüssiger wird. Die Geschwulst ist meist kuglich oder länglichrund, prall gefüllt und gut abgrenzbar. Die Haut darüber ist gut verschiebbar, und wenn nicht besondere Schädlichkeiten eingewirkt haben, von normaler Beschaffenheit. Die Gestalt der Hygrome kann aber sonst sehr verschieden sein, da sie von den benachbarten, härteren Körperteilen abhängig ist. Was die Grösse der Hygrome anlangt, so werden sie gewöhnlich wallnuss- bis -hühnereigross, doch hat man auch verschiedentlich gänseei- bis -kindskopfgrosse Hygrome beobachtet. Die Wandung des Hygroms, die von der serösen Membran des Schleimbeutels gebildet wird, kann grosse Veränderungen erfahren; meistens ist sie stark verdickt. Durch jahrelang fortgesetzte Reizung kann die Wand, namentlich der oberflächlich gelegenen Schleimbeutel eine schwartige Verdickung mit fast knorpeliger Härte erreichen. Gerade bei den Fällen mit sehr starker Wandverdickung ist die Sekretmenge häufig eine geringe, sodass man dann im Innern der Geschwulst nur eine kleine Menge zähen Serums findet.

Der Inhalt der Hygrome besteht in der Regel aus nichts Anderem als aus einer Vermehrung desjenigen Sekretes, welches sich auch sonst in diesen Säcken findet. Es ist eine gelbe, seröse Flüssigkeit, die manchmal auch eine zähe, gallertige Konsistenz und eine dunklere Farbe annimmt. Dieser Inhalt findet sich auch schon bei gewöhnlichen Zuständen dieser Säcke in geringer Menge vor, wo wir noch nicht von einem Hygrom sprechen. Mit der Zeit verändert sich der Inhalt, verfettete Epithelien, fettiger Detritus und cholestearinkrystalle treten darin auf, beträchtliche, schwartige Verdickungen und Verkalkungen kommen als pathologische Veränderungen bei diesen Erkrankungen in der Wand der Schleimbeutel vor. Oft ist

der Inhalt blutig gefärbt, was daraus zu erklären ist, dass bei der Entzündung die Gefässe arrodiert werden und das Blut sich in den Schleimbeutelsack ergiesst. Auch bei kurz vorhergegangenen traumatischen Einflüssen, sowie bei Skorbut (nach Heyfelder) kann der Inhalt blutig gefärbt sein. Wie in den Gelenken und Sehnenscheiden, so kommen auch in den Schleimbeutelhygromen Reiskörperchen vor, welche meist in grösserer Anzahl frei in den serösen Säcken liegen. Man nennt sie wegen ihrer Gestalt Corpuskula oryzoidea, weil sie meistens in Grösse und Form mit Reiskörnern oder Melonenkernen verglichen werden können. Sie haben fast alle dieselbe Grösse und Gestalt, ihre Farbe ist weiss, die Consistenz knorpelartig und oft sind sie etwas durchschimmernd. Die äusseren, festen Lagen zeigen eine concentrische Schichtung und enthalten im Zentrum einen mehr- oder -mindergrossen, mit Serum gefüllten Hohlraum. Eine andere Art von freien Körpern, welche auch hin und wieder vorkommen können, zeigt eine sehr wechselnde Gestalt; sie bestehen deutlich aus Bindegewebe, sind teilweise noch mit Epithel bedeckt und kaben zuweilen einen Stiel oder hängen auch noch mit feinen Stielen an der Wandung fest. Während man früher über die Entstehung der Reiskörper die verschiedensten Ansichten gehabt, nimmt man jetzt allgemein an, dass die zuerst beschriebenen durch Niederschläge und Gerinnungsvorgänge des eingedickten Hygrom-Inhaltes entstehen, während die Letzteren als abgelöste, zottige, fibrilläre Excrescenzen der Serosa angesehen werden. Wie in den Sehnenscheiden, so ist auch in Schleimbeuteln das Vorkommen von Reiskörpern im Allgemeinen pathognomisch für eine tuberkulose Erkrankung derselben.

Die grössere oder geringere Ausdehnung der Schleimbeutel veranlasst grössere oder kleinere Geschwülste. Je

nach der Quantität des Inhaltes, nach der Verdickung der Kapselwand, nach dem lockeren oder festeren Zusammenhang mit dem Zellgewebe fühlt sich die Geschwulst weich und fluktuierend, hart und gespannt an, sitzt fest oder lässt sich bewegen. Die Haut über der Geschwulst ist, wie schon erwähnt, normal beschaffen oder ein wenig gerötet, aber fast immer schmerzlos. In den weitaus meisten Fällen verursacht die Geschwulst nicht die mindeste Beschwerde, in anderen Fällen aber bedingt sie durch ihr Volumen oder ihren Sitz Schmerz und Hemmung bei den Bewegungen, Steifigkeit der betreffenden Extremitäten, sodass z. B. eine Coxitis mit all' ihren Symptomen vorgetäuscht werden kann.

Während die oberflächlichen und an hervorragenden Knochenteilen gelegenen Schleimbeutel einesteils durch ihre Lage und Grösse hinderlich sind, andernteils leicht Stössen und Quetschungen ausgesetzt sind, bewirken die tief unter Muskeln und Sehnen gelegenen leicht eine Lähmung und Ermüdung der Muskeln und je nach ihrer Lage eine mehr oder minder behinderte Beweglichkeit des betreffenden Gliedes. Befinden sich in der Nähe der Hygrome grosse Nerven, so können sie leicht neuralgische Schmerzen, ja sogar partielle Lähmungen hervorrufen. Kleinere Hygrome machen an manchen Stellen gar keine Beschwerden.

Die Diagnose der oberflächlichen Schleimbeutel-Hygrome ist gewöhnlich auch eine leichte. Sie bilden an den für Schleimbeutel charakteristischen Stellen schmerzlose, circumscripte, fluktuierende Geschwülste, die mehr oder weniger stark gefüllt sind, zuweilen aber so prall gespannt sind, dass Fluktuation gar nicht nachzuweisen ist. Enthalten die Hygrome viele, freie Körper, so pflegen sie sich wie ein mit Schrot gefüllter Beutel anzufühlen

und lassen auf Druck ein eigentümlich schnurrendes Geräusch wahrnehmen.

Die tiefliegenden Hygrome sind manchmal schwer zu erkennen, und ist die Diagnose dann mit Hilfe einer Probepunktion und mit Ausschluss anderer Erkrankungen zu stellen.

Kommen wir nun zur Therapie der Hygrome im Allgemeinen, so will ich von den vielen Mitteln und Verfahren, die zur Heilung der Hygrome in Vorschlag gebracht sind, nur die jetzt noch Gebräuchlichen erwähnen. Die Behandlung kann eine blutige oder eine unblutige sein. Bei der Unblutigen kommen zunächst die hautreizenden, resorptionsbefördernden, medikamentösen Mittel in Betracht, von denen jedoch nur bei frischen, auf Druck noch etwas schmerzhaften Hygromen ohne Verdickung der Wand auf Erfolg zu rechnen ist. Als beste Behandlungsmethode für alle oberflächlich und über harten Knochenunterlagen gelegenen Hygrome empfiehlt von Volkmann die forcierte Kompression, ein Verfahren, welches aber jetzt nur noch wenig geübt wird. Trotzdem soll man überall da, wo sich ein Druckverband zweckmässig anlegen lässt, dasselbe thun und man kann dann durch methodische Kompression die Heilung in vielen Fällen ganz gut erzielen. Wo jedoch eine methodische Kompression nicht anwendbar ist, und wo eine Kommunikation mit dem benachbarten Gelenk ausgeschlossen werden kann, ist auch ein anderes Verfahren, welches schon sehr alt ist, aber immer noch vielfach angewandt wird, zulässig, nämlich die Punktion des Hygroms, Entleerung des Inhalts und nachfolgende Jodinjektion, wodurch die seröse Wand zur Schrumpfung gebracht wird und die Fähigkeit zu secernieren verliert; diese Methode ist jedoch weder ganz sicher, da zuweilen der erwünschte Erfolg ausbleibt, und Recidive eintreten, noch auch ganz

ungefährlich, da auf die Jodinjektionen heftige Entzündungserscheinungen auftreten können, die dann oft eine Jncision nötig machen. Die besten Erfolge erzielt man mit der blutigen Behandlung, der Jncision mit Drainage oder mit der Exstirpation, welche, unter den Kautelen strengster Asepsis vorgenommen, ziemlich gefahrlos sind. Die völlige Exstirpation macht man bei allen Hygromen, deren Wandungen stark verdickt sind; ist jedoch ein Teil des Sackes mit einer Sehne, einem Knochen oder einem Gelenk verwachsen, so lässt man am Besten das betreffende Stück der Wand zurück und beschränkt sich auf die partielle Exstirpation. Bei allen anderen Fällen verdient die Jncision, wie sie ja auch bei den meisten Bursitiden vorgenommen wird, und das Abkratzen der Innenfläche des Sackes mit dem scharfen Löffel den Vorzug. Nach Spaltung des Tumors und Entleerung der Flüssigkeit wird die Schleimbeutelwandung mit der äusseren Haut vernäht, die Wunde ausgiebig drainiert und durch die Naht geschlossen. Hierauf wird ein Schienenverband angelegt. Die meisten nach dieser Methode behandelten Fälle heilen ohne Recidive per secundam intentionem, sodass dies Operationsverfahren neben der Exstirpation am meisten zu empfehlen ist.

Nachdem wir uns nun über die Anatomie und Histologie, die Lage und das physiologische Vorkommen wie auch über die Pathologie und Therapie der Schleimbeutel im Allgemeinen orientiert haben, wenden wir uns unserer speziellen Aufgabe zu, der Beschreibung der am Knie vorkommenden Schleimbeutel und ihrer Erkrankungen.

Gerade in der Gegend um das Kniegelenk sind die Schleimbeutel besonders zahlreich; sie finden sich vorne und hinten, innen und aussen, oberflächlich und in der Tiefe. Wir wollen uns mit Rücksicht auf die folgende

Casuistik nun auf die in der Kniekehle gelegenen beschränken. Sie sind ebenfalls praktisch wichtig, da sie häufig der Sitz von Erkrankungen sind.

Heineke beschreibt folgende Formen:

1.) Die Bursa mucosa capitis interni gastrocnemii, zwischen dem inneren Kopf des Musculus Gastrocnemius und dem Musculus Semimembranosus, hinter dem Condylus internus femoris und dem benachbarten Teil der Gelenkkapsel. Diesen ziemlich grossen und konstanten Schleimbeutel hat Heineke früher als Bursa semimembranosa bezeichnet, richtiger aber wird er nach dem Musculus gastrocnemius benannt, weil er, wenn er klein ist, sich fast ganz unter dem inneren Kopf des Gastrocnemius verbirgt. Bisweilen ist er mehrfächerig oder es sind statt seiner zwei Bursae vorhanden, von denen die Eine zwischen dem Caput internum des Gastrocnemius und Condylus internus femoris, die Andere zwischen Caput internum Gastrocnemii und Musculus Semimembranosus liegt. Er hängt bei Erwachsenen sehr häufig, bei Kindern niemals mit dem Gelenk zusammen. In manchen Fällen verlängert er sich nach abwärts und vorn bis zur Bursa vaginalis Semitendinosi et Gracilis und kommuniziert mit dieser, welche dadurch indirekt mit dem Gelenk in Verbindung stehen kann. Bei dem Foetus war die Bursa capitis interni gastrocnemii klein, doch vollkommen ausgebildet.

2.) Die Bursa mucosa poplitea, ein beständig vorkommender Schleimbeutel, der zwischen der hinteren Wand der Gelenkkapsel und dem Condylus internus Tibiae einerseits und dem Musculus popliteus andererseits sich befindet und stets mit dem Kniegelenk durch eine unterhalb der hinteren Kante des äusseren Meniscus befindliche Oeffnung kommunizirt Die Bursa poplitea ist wegen ihres beständigen Zusammenhanges mit dem Kniegelenk als ein Anhang

desselben zu betrachten und wurde deshalb von Heineke früher als hinterer, unterer Recessus des Kniegelenks bezeichnet. Ie seltenen Fällen befindet sich noch zwischen diesem hinteren, unteren Recessus und dem Musculus popliteus ein geschlossener oder mit diesem Recessus kommunizierender Schleimbeutel. Die Bursa poplitea setzt sich zuweilen nach abwärts bis zum Tibio-Fibular-Gelenk fort und tritt auch mit diesem in offene Verbindung, sodass dadurch eine Kommunikation zwischen dem Knie- und dem Tibio-Fibular-Gelenk hergestellt wird. Wenzel Gruber fand bei 80 Leichen 21mal einen Zusammenhang mit dem Tibio-Fibular-Gelenk. Beim Foetus war eine Bursa poplitea nicht vorhanden.

3.) Die Bursa mucosa tendinis poplitei, früher von Heineke als Bursa Musculi poplitei bezeichnet, ist ein nicht konstanter, doch ziemlich häufig vorkommender Schleimbeutel zwischen dem Ligamentum laterale externum und der Sehne des Muskulus popliteus. Er ist erheblich kleiner als die Vorhergenannten und steht selten mit dem Kniegelenk in Kommunikation. Mit der Bursa poplitea soll er dagegen nach den Beobachtungen von Poirier in etwa der Hälfte aller Fälle in Verbindung stehen. —

Dies sind nach Heineke die in der Kniekehle selbst gelegenen Schleimbeutel. In unmittelbarer Nähe, wenn auch nicht in der Kniekehle selbst, liegen noch einige andere, kleinere Schleimbeutel, die zwar von geringerer Bedeutung sind, aber hier doch Erwähnung finden müssen. Es sind nach Heineke, Gruber und Poirier Folgende:

1.) Die Bursa mucosa tendinis semimembranosi seu anserina an der inneren Seite des Kniegelenks, ein kleiner Schleimbeutel zwischen der Insertionssehne des Musculus semimembranosus und dem Condylus internus Tibiae. Oft liegt er auch unter den vier Sehnen des Sartorius, Gracilis,

Semitendinosus und Semimembranosus und wird deshalb auch Bursa anserina genannt. Dieser Schleimbeutel hat, obwohl er konstant vorkommt, wenig Bedeutung und kommuniziert sehr selten mit der oben geschilderten Bursa semimembranosa. Bei einem sechsmonatlichen Foetus war er schon vorhanden.

2.) An der äusseren Seite des Kniegelenks liegt ebenfalls stets ein Schleimbeutel, die Bursa mucosa tendinis bicipitis, zwischen dem Ligamentum laterale externum und der Sehne des Musculus biceps. Letztere umfasst mit ihren Fasern das strangförmige, äussere Seitenband und bildet somit für dasselbe eine fibröse Scheide, welche durch den Schleimbeutel eine seröse Auskleidung erhält. Die Bursa tendinis bicipitis fand sich schon als ganz kleine, seröse Höhle bei einem sechs- und einem siebenmonatlichen Foetus. Sie steht mitunter mit dem Gelenk in Kommunikation.

3.) An der Innenseite der Kniekehle liegt die Bursa supracondylica medialis (Gruber), nach Poirier bourse sus-condylienne interne genannt, in der Fossa supracondylica unter der Ursprungsstelle des inneren Gastrocnemius-Kopfes. Gruber hält sie für konstant. Nach Poirier dagegen stellt sie sich in $^4/_5$ der Fälle nur als Verlängerung der Gelenk-Synovialis dar. Häufig, in mehr als $^2/_3$ aller Fälle, kommen an ihr Ausstülpungen der Gelenk Synovialis vor, (Procès synoviaux suscondyliens, Poirier), welche der Ausgangspunkt von Popliteal Cysten durch Synovial-Hernien werden können.

4.) An der Aussenseite der Kniekehle liegen nach Poirier unter dem äusseren Gastrocnemiuskopfe oberhalb des Condylus externus femoris, entsprechend der Bourse séreuse suscondylienne interne nur kleine Ausstülpungen der Gelenk-Synovialis, „Proces synoviaux suscondyliens“.

Direkt hinter dem Condylus femoris liegt keine Bursa. Dagegen ist unterhalb des Condylus die Sehne des Musculus popliteus von der Rinne, welche durch die Tuberositas externa Tibiae und das Capitulum Fibulae gebildet wird, durch zwei schon oben beschriebene Schleimbeutel getrennt, nämlich durch die Bursa poplitea und die Bursa tendinis poplitei.

Die wichtigsten und in der Kniekehle am konstantesten vorkommenden, zu pathologischen Veränderungen am häufigsten Veranlassung gebenden Schleimbeutel sind von mir auf Wunsch des Herrn Prof. Dr. Graser an der Leiche unter der gütigen Assistenz des Herrn Dr. Kreuter genau präpariert worden. Nach Fertigstellung des Präparates wurden die Schleimbeutel wie das Gelenk mit Wachs ausgegossen und von dem Präparate zwei Abbildungen entworfen, die zum besseren Verständnis der Lage der Schleimbeutel beigefügt werden.

Wie an allen übrigen Schleimbeuteln unseres menschlichen Körpers, so kommen auch an denen in der Kniekehle sich befindlichen alle möglichen pathologischen Veränderungen vor, namentlich aber an den beiden Grössten und deshalb auch Bedeutendsten, der Bursa semimembranosa und der Bursa poplitea.

Wir wollen uns im folgenden nun hauptsächlich mit den chronischen Entzündungen dieser Schleimbeutel, die zur Hygrombildung führen, befassen.

Was die Häufigkeit ihres Vorkommens betrifft, so sieht man sie nicht so oft wie Hygrome an anderen Schleimbeuteln, wie z. Beispiel die Praepatellar-Hygrome, doch gehören sie keineswegs zu den Seltenheiten. Wenn man nun trotzdem von den Hygromen in der Kniekehle wenig hört und auch in der Litteratur nur relativ wenige Fälle von Kniekehlen-Hygromen findet, so liegt dies wohl einmal

darin, dass die meisten wegen der geringen Beschwerden, die sie oft verursachen, gar nie zu Gesicht des Arztes gelangen, dann auch in dem Umstande, dass sicherlich viele diagnostisch mit anderen, in der Kniekehle häufiger vorkommenden Geschwülsten verwechselt und deshalb nicht beschrieben worden sind. Die Beschwerden, welche grössere Hygrome in der Kniekehle machen, sind im Grossen und Ganzen dieselben, wie wir sie oben im Allgemeinen für Hygrome geschildert haben.

Am häufigsten beobachtet sind die Hygrome der Bursa mucosa semimembranosa. Sie bilden gewöhnlich ovale Geschwülste in der inneren Hälfte der Kniekehle, einwärts von der leicht fühlbaren Sehne des Musculus semimembranosus. Bei Extension des Knies springt die Geschwulst stärker hervor und wird prall gespannt, bei Flexion tritt sie mehr zurück, wird weich und lässt sich zuweilen durch Kompression etwas verkleinern, jedoch gelingt die Verkleinerung trotz der Kommunikation mit dem Gelenke nicht immer. Die Kommunikation mit dem Kniegelenk ist überhaupt nur selten und wenn sie wirklich vorhanden, dann ist die Kommunikationstelle zuweilen sehr eng. Lässt sich ein Hygrom der Bursa semimembranosa durch Kompression verkleinern, dann kommuniziert die Letztere wahrscheinlich mit dem Kniegelenk. Betrachten wir die durchschnittliche Grösse dieser Geschwülste, so sehen wir, dass sie meist nur wallnuss- bis -hühnerei gross werden, doch sind auch schon Grössere beobachtet worden.

Nach diesen eben beschriebenen Hygromen der Bursa semimembranosa treten am häufigsten in der Kniekehle noch die Hygrome der Bursa poplitea auf. Sie liegen zwischen der starken Sehne des Musculus popliteus und der hinteren, äusseren Umrandung der Tibia und dem Fibularköpfchen eingeschaltet und treten in der äusseren

Hälfte der Kniekehle unter dem Musculus popliteus auf und dehnen sich nach abwärts auf dem Musculus soleus oder zwischen diesem und dem Ligamentum interosseum aus. Gewöhnlich scheint die Cystenbildung zugleich auch die Bursa mucosa tendinis poplitei zu betreffen. Die Bursa poplitea ist als Recessus des Kniegelenks zu betrachten und steht mit demselben stets in breiter, offener Kommunikation. Bei entzündlichen Processen kann aber auch die Kommunikationsstelle sekundär verschlossen sein. Besonders im letzteren Falle bilden die Hygrome der Bursa poplitea entsprechende, umschriebene Anschwellungen in dem äusseren Teile der Kniekehle und sind vorzugsweise in gebeugter Stellung des Kniegelenks zu fühlen. Was ihre Grösse und Form betrifft, so gilt für sie dasselbe, was über die Vorherigen gesagt worden ist. Ist die Kommunikationsstelle mit dem Kniegelenk nicht verwachsen, dann verkleinert sich die Geschwulst in gestreckter Stellung des Gelenkes, weil sie dann ihren Inhalt zum Teil ins Gelenk entleert. Bei den Hygromen der mit dem Gelenk kommunizierenden Bursa poplitea handelt es sich im Wesentlichen um Hydrarthros des Kniegelenks, und der Inhalt kann aus dem vorderen in den hinteren Teil des Kniegelenks gedrückt werden und umgekehrt.

An den übrigen, kleineren Schleimbeuteln dieser Gegend treten Hygrome nur höchst selten auf, weshalb wir auch auf eine weitere, Beschreibung hier verzichten wollen. Nur eine Kategorie von Cysten, die in der oberen Hälfte der Kniekehle nahe einem Condylus liegen und mit Hygromen leicht verwechselt werden könnten, möchte ich hier noch erwähnen: Poirier leitet sie von den oben erwähnten „Procès synoviaux sus-condyliens“ ab, welche sich zwischen die Interstitien der Insertion der Gastrocnemiusköpfe schieben. Diese Synovialfortsätze fand Poirier bei

etwa zwei Drittel der von ihm in dieser Hinsicht untersuchten Leichen. An der Innenseite der Kniekehle ist, wie ebenfalls schon erwähnt wurde, die Bourse sus-condylienne interne gewöhnlich mit solchen Synovialfortsätzen versehen. Die so entstehenden Cysten sollen dünnwandige, buckelige Cysten oder Conglomerate von solchen sein und meist noch durch einen dünnen Stiel mit dem Gelenk zusammenhängen.

Von den Beschwerden nun, die grössere Hygrome in der Kniekehle meistens verursachen können, ist bereits gesagt worden, dass sie sich im Grossen und Ganzen mit denen decken, die wir oben schon ausführlicher beschrieben haben. Gewöhnlich bewirken sie nur ein unangenehmes Spannungsgefühl in der Kniekehle, das sich erst bei grösserer Anstrengung zu wirklicher Schmerzhaftigkeit steigert. In vielen Fällen tritt leichte Ermüdbarkeit beim Gehen ein, sodass oft grössere Märsche nicht mehr unternommen werden können. Hauptsächlich aber fällt den Patienten das Treppensteigen schwer. Ferner zeigt sich eine bald grössere, bald kleinere Behinderung der aktiven und passiven Beweglichkeit des betreffenden Gelenks. In anderen Fällen können die Patienten wegen des lästigen Spannungsgefühls in der Kniekehle auch nicht mehr andauernd sitzen und können in ihrer Erwerbsfähigkeit ziemlich stark beeinträchtigt werden.

Wenn wir nun auf die Differentialdiagnose der Kniekehlen-Hygrome zu sprechen kommen, so wollen wir daran erinnern, dass man vor allen Dingen an das ziemlich häufig vorkommende Aneurysma popliteum zu denken hat. Denn an keinem Gliedabschnitte treten Aneurysmen so häufig auf wie in der Kniekehle das Aneurysma der Arteria poplitea. In den meisten Fällen jedoch kann man schon durch das Fehlen der Pulsation allein die Diagnose

Aneurysma ausschliessen. Ferner muss man auch an verschiedene andere, in der Kniekehle schon beobachtete Geschwülste denken, wie zum Beispiel an weiche Sarkome, Myxome, Lipome, die alle Fluktuation vortäuschen und ähnliche Beschwerden hervorrufen können. Namentlich denke man auch an kalte Abcesse. Leicht wird natürlich die Diagnose, wenn bei offener Kommunikation des Schleimbeutels — (in der Regel der Bursa poplitea, etwas seltener der Bursa semimembranosa) — mit dem Kniegelenk die Zeichen eines Hydrarthros sich zu denen der Kniekehlen-Cyste hinzugesellen; in der Regel pflanzt sich dann die Fluktuation deutlich von der Cyste zum Gelenk und umgekehrt fort.

Was endlich die Prognose der Kniekehlen Hygrome anlangt, so ist sie im Allgemeinen keine ganz günstige, da die konservative Behandlung oft recht lange Zeit beansprucht und die Neigung zu Recidiven ziemlich gross ist. Am meisten zu empfehlen ist ja immer die Radikaloperation, also die Exstirpation der Geschwulst, welche, wie schon erwähnt, unter den Cautelen strenger Asepsis, ziemlich gefahrlos ist, aber immerhin bei der tiefen Lage der Geschwulst wegen der Nachbarschaft wichtiger Gefässe und Nerven und wegen der Dünnheit der Wandungen, die leicht einreissen, einen technisch schwierigen Eingriff darstellt. Ausserdem muss man stets wegen der Kommunikation mit dem Gelenke an die Infektionsmöglichkeit desselben denken, was ebenfalls für die betreffenden Patienten eine grosse Gefahr darstellt.

Im Anschlusse an diese Auseinandersetzungen sollen nun im Nachfolgenden verschiedene, bisher beobachtete und veröffentlichte Hygrome der Kniekehle angeführt werden, denen wir dann noch vier Fälle von Hygromen, die im letzten Jahre an der Erlanger chirurgischen Universitäts-

Klinik zur Behandlung und Operation kamen, gleich anreihen und ausführlich beschreiben wollen.

Zunächst teilt uns Wenzel Gruber in Schmidts Jahrbüchern der Medizin gelegentlich einer Abhandlung: „Ueber ungewöhnliche Schleimbeutel" folgenden Fall von Hygrom der Bursa mucosa semimembranosa am rechten Knie eines Mannes mit:

Das Hygrom bildete einen an der innern und hintern Seite des rechten Knies an und unter der Zwischengelenklinie fühlbaren, elastischen Tumor. Die Bursa semimembranosa hatte durch chronische Entzündung bis $^1/_2$‴ dicke Wände und infolge der durch die Entzündung gesetzten Produkte eine abnorme Gestalt und einen abnormen Umfang erhalten. Durch Ausbuchtungen der Wände war sie gehöckert. Eine Partie derselben schlug sich um den oberen und vorderen Rand der Sehne des Semimembranosus median und rückwärts, zwischen den Sehnen des Gracilis und Semitendinosus unter die Aponeurose und die Haut sich drängend. Diese umgeschlagene Partie des Beutels war $1^1/_2$″ lang, 9‴ breit und 6‴ dick; etwa der dritte Teil lag oberhalb der Zwischengelenklinie.

Einen zweiten Fall von einem Kniekehlen-Hygrom teilt uns im Centralblatt für Chirurgie 1887 pg. 640 Verchère mit:

Ein 26jähriges Mädchen bemerkte vor 6 Jahren zuerst einen haselnussgrossen Tumor in der Kniekehle. Dabei bestand Hydrarthros genu. Ruhe und Kompression brachten bald Heilung. Später zeigte sich die Geschwulst wieder ohne Hydrarthros, wurde grösser und verursachte dann Beschwerden. Vorübergehende Beseitigung des Tumors durch Punktion und Jodinjektion, dann Recidiv. Die Geschwulst sass in der Grösse einer Mandarine in der Mitte der Kniekehle, etwas mehr nach innen, unbeweglich gegen-

über den tieferen Teilen. Im Gelenk kein Erguss. Bei der Exstirpation zeigte sich, dass die Cyste mit dem äusseren Rande des inneren Gemellus fest verwachsen war und durch eine 7—8 mm grosse Oeffnung mit dem Kniegelenk kommunizierte. Trotzdem der Inhalt des Tumors sich nicht fortdrücken liess und trotzdem bei früherer Jodinjektion keine Reizung im Kniegelenk aufgetreten war, bestand also doch die Kommunikation. Vielleicht war die dickliche Beschaffenheit des Hygrominhaltes die Ursache dafür, dass derselbe sich nicht in das Gelenk fortdrücken liess.

Als weitere, interessante Fälle lassen wir acht Hygrome der Bursa mucosa poplitea und eines der Bursa capitis externi Gastrocnemii folgen, die alle von Sonneborn in einer Inaugural-Dissertation im Jahre 1894 zu Marburg veröffentlicht worden sind. Es sind folgende Fälle:

1.) Lachmann Heinrich, 34 Jahre alt, Schaffner aus Berlin, aufgenommen am 19. 4. 91.

In der rechten Kniekehle ist ein nussgrosses, hartes Hygrom, das Patient seit einigen Monaten bemerkt. Das Strecken des Beines ist schmerzhaft. Incision. Entleerung ganz zäher Flüssigkeit. Vernähung des Sackes mit der Haut. Drainage. Schiene. Am 2. 5. 91. geheilt entlassen.

2.) Schwantzer Eugen, Stationsbeamter, Berlin, aufgenommen am 12. 3. 84.

Vor zwei Jahren bemerkte Patient zum ersten Male eine kleine Geschwulst an der Innenseite des rechten Kniegelenks, die ihn beim Gehen und Reiten sehr hinderte. Nach mehrmonatlichem Bestehen sei dieselbe langsam und völlig verschwunden, aber im Laufe des letzten Januar wiedergekehrt. Wegen zunehmenden Beschwerden liess sich Patient aufnehmen. An der Aussenseite des Musculus popliteus in der rechten Kniekehle liegt eine kleine, fluktuierende Geschwulst, die bei gestrecktem Bein prall ge-

spannt und prominent ist, bei flektiertem Bein dagegen völlig schwindet, indem die Flüssigkeit in einen unter der Sehneninsertion gelegenen Teil des Schleimbeutels entweicht. Am 13. 3. Incision. Annähung des Sackes an die Haut. Drainage. Schienenverband. 23. 3. Wunde bis auf einen schmalen Granulationsstreifen geheilt. Passive Bewegungen. Am 9. 4. 84 geheilt entlassen.

3.) Scholz Max, 16 Jahre alt, Tischler, Berlin, aufgenommen am 18. 11. 89.

Vor fünfviertel Jahren bemerkte Patient in der rechten Kniekehle eine kleine Geschwulst, die anfangs zeitweise verschwand und wieder zum Vorschein kam.. In letzter Zeit ist sie stärker geworden, sodass Patient beim Gehen Schmerzen hatte. Vor acht Tagen ist eine Punktion gemacht worden, die schleimigen Inhalt ergab. In der rechten Kniekehle entsprechend der Bursa poplitea ist eine wallnussgrosse, fluktuierende Geschwulst. Das Gelenk ist frei. Incision. Annähung der Kapsel an die Haut. Resorbierbare Drains. Verband. 27. 12. Mit schmalem Granulationsstreifen der Wunde zur Poliklinik entlassen.

4.) von Dresky, 15 Jahre alt, Cadet, Berlin, aufgenommen am 16. 7. 84.

Patient will schon vor mehreren Jahren eine erbsengrosse Geschwulst in der rechten Kniekehle bemerkt haben, die ihm jedoch keine Beschwerden machte. Vor drei Jahren empfand er bei angestrengtem Springen plötzlich einen Schmerz im rechten Knie, der sich in der Folgezeit öfters wiederholte. Die Geschwulst nahm schnell an Grösse zu. In der rechten Kniekehle befindet sich eine kugelrunde, etwa wallnussgrosse, deutlich abgegrenzte, fluktuierende und frei bewegliche Geschwulst. Durch Probepunktion wird eine gallertige Flüssigkeit entleert. Incision. Entleerung des Hygroms, das von der Bursa poplitea ausgeht.

Naht der Wandung an die Haut. Drainage. Schienenverband. 20. 7. entlassen.

5.) Preuss Martha, 7 Jahre alt, Berlin, aufgenommen 19. 7. 84.

Im Frühjahr wurde von den Eltern zuerst in der linken Kniekehle eine Anschwellung bemerkt, welche seitdem bis zur jetzigen Grösse heranwuchs. Beschwerden beim Gehen sind nicht vorhanden. In der linken Kniekehle, dem innern Schleimbeutel entsprechend, befindet sich ein taubeneigrosses Hygrom. Incision. Entleerung einer ziemlich reichlichen Flüssigkeit, die gelbe Farbe hatte. Der Sack ist äusserst buchtenreich und führt nach dem innern Schleimbeutel. Naht der Wandung an die äussere Haut. Schienenverband. Heilung nicht ganz per primam intentionem. 31. 7. entlassen.

6.) Hering Karl, 50 Jahre alt, Comptoirdiener, Berlin, aufgenommen am 18. 9. 86.

Patient hat seit Weihnachten Schmerzen im linken Knie und zeitweise Anschwellung desselben. Seit vier Wochen liegt er zu Bett und behauptet nicht mehr gehen zu können. Das linke Knie ist dicker als das Rechte, und zwar ist der obere Recessus aufgetrieben und mit Flüssigkeit erfüllt, während die Patella fest anliegt. Ausserdem befindet sich in der linken Kniekehle hinter dem Condylus internus Tibiae eine wallnussgrosse, fluktuierende Geschwulst, die unter der Haut verschieblich und schmerzlos ist. Bewegungen im Kniegelenk sind schmerzhaft. Beugung scheint durch Inaktivität beschränkt zu sein. Streckung ist vollkommen möglich. Spaltung des Hygroms. Vernähung des Sackes mit der Haut. Schienenverband. 12. 10. Patient geht umher. Flexionsbewegungen im Knie noch beschränkt. 14. 10. zur Poliklinik entlassen.

7.) Schlossmann Karl, 44 Jahre alt, Maschinenbauer, Berlin, aufgenommen am 6. 10. 86.

Patient hat seit 5 Wochen Schmerzen im rechten Knie, welche in letzter Zeit an Heftigkeit zunahmen und besonders beim Gehen auftraten. An der Innenseite der rechten Kniekehle ist eine haselnussgrosse, fluktuierende Geschwulst, welche auf Druck eigentümlich knirscht und nicht sehr empfindlich ist. Das Kniegelenk ist intakt. 11. 10. Die Geschwulst ist auf Druck verschwunden und bisher noch nicht wieder zum Vorschein gekommen, sodass noch nicht operiert werden konnte. Patient klagt noch über Schmerzen beim Gehen. 13. 10. zur poliklinischen Beobachtung entlassen.

8.) Richelmann Wilhelm, 39 Jahre alt, Sattler, Berlin, aufgenommen 5. 8. 87.

Patient fiel am zweiten Pfingsttag aus einem Kremser und blieb mit beiden Knien an der Wagenthür hängen, während der Oberkörper nach rückwärts und unten schlug. Er empfand sofort stechenden Schmerz in der rechten Kniekehle, machte nachts kalte Aufschläge und konnte, wenn auch mit Schmerzen, am nächsten Morgen aufstehen. Der Schmerz ging weg, nur bei Extension stellte er sich wieder ein. Seit 14 Tagen bemerkte Patient eine Anschwellung in der rechten Kniekehle, die immer grösser wurde; doch konnte er noch gehen und seine Arbeit verrichten. In der rechten Kniekehle ist eine ziemlich scharfumschriebene, gänseeigrosse, fluktuierende Geschwulst, die mit der Haut nicht verwachsen und schmerzlos ist und etwas mehr an der Innenseite nach abwärts reicht. Dieselbe pulsiert nicht, auch ist mit dem Stethoskop kein Geräusch zu hören. Bewegungen im Gelenk sind frei. Eine Kommunikation der Geschwulst mit dem Gelenk besteht nicht. Incision. Der Hygromsack ist dünnwandig

und hier und da mit fibrinösen Auflagerungen bedeckt. Vernähung des Sackes mit der Haut. Schienen-Verband. 20. 8. Wunde bis auf einen schmalen Granulationsstreifen geheilt. Kniegelenk frei beweglich. Patient steht auf und wird auf Wunsch zur Poliklinik entlassen.

9.) Ein Fall von Hygroma capitis externi gastrocnemii.

Mathies August, 39 Jahre alt, Schneider, Berlin, aufgenommen am 6. 9. 87.

Patient bemerkte 1874 eine schmerzlose Anschwellung im linken Knie, die bis jetzt noch nicht weggegangen ist. Seit 1884 traten beim Gehen Schmerzen auf und das Knie wurde im Gelenk immer mehr gebeugt, sodass Patient seit drei Jahren nur noch mit Stöcken gehen konnte. Das linke Kniegelenk erscheint aufgetrieben und wird in gebeugter Stellung gehalten, auch passiv kann es nicht vollständig gestreckt werden. Der obere Teil der Kniekehle ist durch einen glatten, über faustgrossen, fluktuierenden Tumor ausgefüllt, welcher nicht pulsiert und kein Geräusch erkennen lässt. Die Haut darüber ist vollständig verschieblich. Incision. Entleerung einer grossen Menge gelber, klarer Flüssigkeit, in welcher zottige, bohnengrosse Fibrin-Fetzen reichlich enthalten sind. Vernähung des Hygromsackes mit der äusseren Haut: Drainage. Schienenverband. 23. 9. Reaktionsloser Verlauf. Anlegung eines Streckverbandes 12. 10. Das Bein hat sich fast vollständig gestreckt. Gypsverband. 25. 10. Abnahme des Gypsverbandes. Neigung zu Contraktur. Das Kniegelenk ist bei Bewegungen noch schmerzhaft, deshalb wird ein neuer Gypsverband in gestreckter Stellung angelegt, mit dem der Patient vorläufig nach Hause entlassen wird.

Auf diese neun Fälle lassen wir jetzt einen Fall von Hygrom der Bursa mucosa semimembranosa folgen, der

1898 von Goldscheider in „den Beiträgen zur klinischen Chirurgie“ veröffentlicht worden ist.

W. K. 41 Jahre alt, weist in der rechten Poplitealgegend eine über faustgrosse Vorwölbung auf, über welcher die bis auf einige dilatierte Venen unveränderte Haut allenthalben verschieblich ist. Die Geschwulst ist in der Mitte durch einen fühlbaren Strang, dem äusserlich eine seichte Furche entspricht, in eine obere und untere Hälfte geteilt und zeigt leichte Unebenheiten, ist von prall elastischer Konsistenz; beim Anspannen der Muskeln, also bei gestrecktem Knie, wird sie derber und wölbt sich deutlicher hervor, während sie bei Beugung des Gelenks kleiner wird, sich in der Tiefe der Kniekehle verliert. Seitdem der Tumor eine erheblichere Grösse erreicht hat, besteht eine gewisse Parese des Unterschenkels, Schmerzen in der Kniekehle, ausstrahlend nach dem Fusse und bisweilen krampfartige Zusammenziehungen der Wadenmuskulatur, sowie eine gewisse Beschränkung in der Bewegung des Gelenkes, was dem Kranken namentlich beim Treppensteigen — er ist Postdiener — auffällt, Beschwerden, die auf eine Irritation des Nervus tibialis, beziehungsweise des Nervus peroneus zurückgeführt werden müssen.

Die weitere Untersuchung ergab noch, dass in der anderen Kniekehle eine ganz ähnliche Geschwulst bestand, jüngeren Datums, sowohl der geringeren Ausdehnung als der anamnestischen Angabe nach, indem sie erst seit kurzer Zeit bemerkt wurde, während rechterseits bereits seit etwa sieben Monaten die Geschwulst sich entwickelte, allmählig wachsend. Weiter fanden sich an der Dorsoradial-Seite beider Handgelenke je eine wallnussgrosse, höckerige, weiche, fluktuierende Geschwulst, ein wahrscheinlich der Sehnenscheide des Musculus extensor indicis angehörendes Ganglion; ferner hinter und unter dem Malleolus externus

des rechten Unterschenkels ebenfalls eine wallnussgrosse Geschwulst mit den oben geschilderten Charakteren, wahrscheinlich ein Ganglion der Sehnenscheide der Musculi peronaei. Alle diese Geschwülste waren allmählich und ohne nennenswerte Beschwerden entstanden. Nebenbei möge die interessante, anamnestische Angabe nicht unerwähnt bleiben, dass der Grossvater des Patienten ähnliche Geschwülste in grösserer Anzahl an Händen und Beinen gehabt haben soll. Als Ursache wurden rheumatische Schädlichkeiten beschuldigt, zu denen unser Kranker disponiert zu sein scheint.

Die durch einen Längsschnitt in der Mitte der Kniekehle blossgelegte Geschwulst war über gänseeigross und erstreckte sich zwischen den die Kniekehle begrenzenden Muskelfasern, dieselben zur Seite auseinanderdrängend, gegen die Innenseite der hinteren Wand der Kniegelenkskapsel, daselbst fester adhaerierend. Der Ausgangspunkt war die Bursa mucosa semimembranosa. Der Inhalt des Hygroms war eine zähe, hellgelbe, gallertartige Flüssigkeit. Die Sackwand, etwa 2 mm dick, war aussen sehnig verdickt und bot das gewöhnliche, bindegewebige Aussehen der Cysten. Die Innenfläche jedoch ist wiederum bemerkenswert, indem teils sichel teils -ringförmige Falten aus der Hygromwand in das Innere sich erheben und auf diese Weise mehrere Buchten oder Fächer entstehen; eine dieser Leisten- oder unvollständigen Scheidewände war gefenstert. Ausserdem waren an zwei Stellen dieses ziemlich geräumigen Sackes je ein derber, 1 cm langer Balken, welcher eine kryptenartige Ausstülpung überbrückte.

Diesen aus der Litteratur mir bekannt gewordenen Fällen von Hygromen in der Kniekehle füge ich zum Schlusse meiner Arbeit noch die vier Fälle bei, die an der hiesigen Universitätsklinik im Laufe des letzten Jahres zur

Beobachtung und Operation kamen und die mir durch die Güte meines hochverehrten Lehrers, Herrn Professor Dr. Graser, freundlichst zur Verfügung gestellt worden sind.

Die Fälle sind folgende:

1.) Beil Johann, 44 Jahre alt, Steinbrecher aus Kirchehrenbach: aufgenommen am 23. 1. 1903.

Anamnese:

Patient war am letzten Mittwoch, den 21. 1. 03 in einem Eiskeller beim Eisabladen und mit zwei Anderen gerade damit beschäftigt, das Eis zurecht zu setzen. Dabei verstopfte sich das Loch, durch welches das Eis heruntergeworfen wurde. Die oben beschäftigten Arbeiter stiessen nun so lange auf die Eisstücke, bis dieselben herunterfielen. Ein Stück traf dabei unseren Patienten am linken, innern Knie. Patient schenkte dem Unfall wenig Bedeutung. Weiterarbeiten brauchte er nicht, da bereits Feierabend eingetreten war. Beim Heimgehen verspürte er mässige Schmerzen, besonders aber bei Beugen im Kniegelenk. Am folgenden Tage blieb Patient bis 9 Uhr früh zu Bett, stand dann auf und machte Einreibungen mit Kampferspiritus, Salmiak- und -Weingeist an der getroffenen Stelle, die etwas grüngelb verfärbt war. Am dritten Tage nach dem Unfall, dem 23. 1. 03 liess er sich in die hiesige Klinik aufnehmen.

Patient war seither nie ernstlich krank gewesen und stammt aus vollkommen gesunder Familie. Vor dem Unfall will er keine krankhaften Veränderungen am linken Kniegelenk bemerkt haben.

Status: Muskulöser, kräftig gebauter Mann mit gesunden, inneren Organen und stark ausgeprägtem Fettpolster. Konturen des linken Knies verwischt, Gelenkfurchen zu beiden Seiten der Patella leicht verstrichen, oberer Recessus wenig vorgewölbt. Auf Druck am Condylus

internus Tibiae Schmerzen. Beugung bis zum spitzen Winkel möglich, aber nicht ganz so gut wie rechts ausführbar. Bei Bewegungen fühlt man Knirschen an der Aussenseite des linken Kniegelenks. Umfang über der Mitte der Patella links 36 cm, rechts 33,5 cm, oberhalb der Patella links 85,0 cm, rechts 33,5 cm; Umfang der Oberschenkelmitte links 45,5 cm, rechts 46,5 cm. Deutliches Ballottieren der Patella. Ferner fühlt man am Condylus internus Tibiae unter dem Ansatz der Beugesehnen einen circumscripten, glatten, prall elastischen, etwas verschieblichen, nicht schmerzhaften Tumor, die Haut darüber ist ohne Veränderungen.

29. 1. 1903. Operation:

In Essmarch'scher Blutleere und Aethernarkose Schnitt an der Innen- und -Rückseite des linken Kniegelenks. Nach präparatorischem Freilegen findet sich zwischen den Sehnen des Muskulus semitendinosus und Muskulus semimembranosus ein etwa wallnussgrosses Hygrom, das geschlossen exstirpiert werden konnte. Unterbindung der Gefässe, Hautnaht mit Klammern, Schienenverband.

Nachtrag: Das Hygrom sass direkt neben der Gelenkkapsel und durch diese hindurch fühlte man unregelmässige Wucherungen der Tibia. 9. 2. 1903. Entfernung der Wundklammern. Wunde glatt geheilt. Leichte Rötung der Umgebung, die auf Alkohol-Verband hin jedoch verschwindet. Narbe verschieblich, nicht schmerzhaft; Beugung vollständig möglich. Gang unbehindert. Patient wird am 12. 2. 1903 ohne Beschwerden als geheilt entlassen.

2.) Meier Johann, 34 Jahre alt, Bäcker aus Schneitenbach, Bez.-Amt Amberg; aufgenommen am 20. 4. 1903.

Anamnese:

Patient war angeblich früher stets gesund, nur im Jahre 1894|95 etwas nervenleidend. Des Nachts bekam er

öfters Anfälle, besonders nach Alkohol-Genuss, arbeitete aber immer dabei. Im Oktober 1902 spürte Patient nach einer Radtour Schmerzen im linken Knie, das leicht geschwollen war. Dabei bemerkte er in der Kniekehle einen etwa haselnussgrossen Knoten. Die Geschwulst wurde langsam grösser. Seit sechs Wochen hat Patient nach weiterem Laufen oder nach stärkeren Leistungen des Fusses mehr Schmerzen dem Schienbein entlang und an der Vorderseite des Kniegelenks zu beiden Seiten der Patella, hat jedoch bisher stets gearbeitet. Am 20. 4. 1903 liess er sich in die hiesige Klinik aufnehmen.

Status: Patient ist ein gut aussehender, kräftig gebauter, muskulöser Mensch. Die inneren Organe ohne krankkaften Befund. Linkes Kniegelenk leicht geschwollen; Konturen verstrichen, Gelenkfurchen zu beiden Seiten der Patella ausgefüllt; Haut unverändert. Tanzen der Patella deutlich. Umfang linkes Knie 38,0 cm zu 35,5 cm rechts. Leichte, seitliche Wackelbewegung links wie rechts im Kniegelenk möglich, Beugung links gleich gut wie rechts ausführbar, ebenso Streckung. Dicht unterhalb der Kniekehle eine ovale, hühnereigrosse, deutlich abgrenzbare Anschwellung; Haut darüber gespannt, braun pigmentiert, verschieblich, Vene erweitert. In der Mitte des weichen, fluktuierenden, seitlich etwas verschiebbaren Tumors eine querverlaufende, leichte Furche. Nach innen ist der Tumor von der Sehne des Semitendinosus begrenzt, auf Druck schmerzlos. Keine Pulsation, keine Gefässgeräusche. Länge des Tumors 9 cm, Breite 7 cm. Oberschenkelmitte 44,0 cm: 44,0 cm, Wade 30,5: 30,5 cm. Gang unbehindert.

22. 4. Operation:

In Aethernarkose und Esmarch'scher Blutleere Incision über der Höhe des Tumors, dann Freiparieren desselben; anfangs gelingt die Isolierung ziemlich leicht, es

zeigen sich aber dann starke Verwachsungen mit der Sehne des Semitendinosus sowie zwei etwa fingergliedgrosse Ausstülpungen zwischen der tieferen Wadenmuskulatur, die eine nach unten, die andere nach oben gegen das Kniegelenk, dort ziemlich festhaftend, sodass beim Abpräparieren das Gelenk eröffnet wird ohne Eröffnung des Tumors, der aber vorher schon zweimal eröffnet wurde. Nach sorgfältigster, schwieriger Isolierung nach oben völlige Exstirpation, Unterbindung der Gefässe, Naht der Hautwunde, Schienen-Verband.

4. 5. 1903. Abnahme des Verbandes; Wunde per primam intentionem geheilt: leichter Bluterguss in die Wundhöhle. Ablassen des Blutes durch eine kleine Oeffnung in die Narbe. Compressions-Verband mit Schienen.

10. 5. 1903. Wunde gut vernarbt, keine Blutverhaltung mehr. Im Gelenk freie Beweglichkeit, kein Erguss. Patient kann gut gehen und wird am 11. 5. 1903 als geheilt entlassen. —

3.) Dotterweich Adam, 26 Jahre alt, Gensdarm aus Unterharnsbach, Bez.-Amt Bamberg, aufgenommen am 16. 6. 1903.

Anamnese:

Patient war früher stets gesund: erst seit dem vorigen Jahre leidet er öfters an rheumatischen Schmerzen in Knie- und -Fussgelenken, war aber niemals bettlägerig. Ungefähr im Oktober 1902 bemerkte er zufällig einen Knoten in der rechten Kniekehle. Da er jedoch nie Schmerzen verspürte und stets ungestört seinem Berufe nachgehen konnte, schenkte Patient der Sache keine weitere Beachtung. Als er aber vor wenigen Tagen geringe Schmerzen in der Kniekehle verspürte, konsultierte er seinen Arzt in Ebermannstadt, der ihn an die Erlanger Klinik verwies.

Status: Grosser, sehr kräftig gebauter, muskulöser Mann von gutem Ernährungszustande. Herz- und Lungenbefund normal. Urin ohne E. u. Z. Im Stehen sieht man in der rechten Kniekehle eine halbkugelige, ziemlich prominierende Anschwellung, die von normaler Haut bedeckt ist und sich äusserst derb und fest anfühlt. Bei gebeugtem Knie kann man eine etwa citronengrosse, prall-elastische, auf der Unterlage, namentlich in der Längsrichtung des Beines ziemlich gut verschiebliche, rundliche Geschwulst mit ebener Oberfläche abtasten.

18. 6. 1903. Operation in Morphium-Aether-Narkose und Esmarch'scher Blutleere.

Schnitt der Länge nach über die Höhe der Geschwulst. Nach Durchtrennung der oberflächlichen Fascie erscheint eine gelblich durchschimmernde, glatte, kugelige Geschwulst, die sich leicht aus dem umgebenden Fettgewebe loslösen lässt. Nur in der Gegend des Semimembranosus ist dieselbe festgeheftet und reisst dort beim Loslösen ein, wobei sich etwas gelbliche Flüssigkeit entleert. Der Verdacht, dass das Gelenk eröffnet wäre, bestätigt sich nicht, sondern es war ein Zipfel der Geschwulst abgetrennt worden, der unter den Semimembranosus hineinragte und der sich nun auch noch gut exstirpieren liess. Darauf Naht der Fascie mit Catgut. Hautnaht. Aseptischer Verband. Schienen-Verband.

26. 6. 1903. Wunde vollkommen reaktionslos geheilt; Entfernung der Nähte. Nachdem noch für einige Tage ein Schienen-Verband angelegt worden war, wird Patient am 2. 7. 1903 als geheilt entlassen. Die 12 cm lange, lineäre Narbe ist sehr fest.

4.) Knott Lorenz, Maurer von Wernersreuth, Bez.-Amt Kemnath, aufgenommen am 14. 6. 1903.

Anamnese:

Patient, der früher stets gesund war, merkte Ende April dieses Jahres beim Steinaufladen, dass er sich in der linken Kniekehle verdehnt habe. Seit dieser Zeit verspürte er an dieser Stelle Schmerzen bei Bewegungen. Kurze Zeit darauf fiel ihm daselbst eine Anschwellung von kirschgrösse auf, die ihm bei der Arbeit Beschwerden verursacht haben soll. Er begab sich deshalb am 3. 5. 1903 zu seinem Arzt in Ebnath, der ihm einen Verband um das Knie anlegte. Nach acht Tagen punktierte der Arzt die Geschwulst und entleerte mit der Spritze eine zähe Flüssigkeit von gelber Farbe. Nach der Punktion war die Geschwulst verschwunden, füllte sich jedoch schon am nächsten Tage wieder. Von dem behandelnden Arzte wurde nun ein Compressions-Verband angelegt, der vier Wochen liegen blieb. Nach Abnahme desselben wurde das Knie in einen von der Mitte des Oberschenkels bis zur Mitte des Unterschenkels reichenden Gypsverband gebracht, welcher nach acht Tagen wegen auftretender Schmerzen entfernt werden musste. Die Geschwulst wurde sodann nochmals punktiert, trat aber schon nach drei Tagen von neuem auf. Seitdem nun wurde Patient mit Einpinselungen behandelt, ohne dass jedoch eine Veränderung des Zustandes eingetreten wäre. Der betreffende Arzt überwies ihn dann der hiesigen Klinik. Die jetzigen Beschwerden bestehen im Gefühl von Spannung um das ganze Knie sowie Schmerzen bei Bewegungen im Kniegelenk.

Status: Mittelgrosser, kräftig gebauter Mann. Fettgewebe, Knochen und Muskulatur gut entwickelt. Thorax und Abdomen ohne Besonderheiten. Innere Organe zeigen normalen Befund. In der linken Kniekehle findet sich etwas in der Mitte am inneren Rande des Semitendinosus eine dreimarkstückgrosse, leicht kugelige Vorwölbung.

Die Haut darüber ist infolge der vorhergegangenen Jodeinpinselungen etwas bräunlich verfärbt, sonst aber ohne Besonderheiten und lässt sich über dem Tumor leicht verschieben. Die Konsistenz des Tumors ist prall-elastisch, fluktuierend. Auf Druck besteht keine Schmerzhaftigkeit. Nach den Seiten hin lässt sich der Tumor gut abgrenzen. Sein medialer Rand grenzt an die Sehne des Semitendinosus. In die Tiefe lässt sich die Geschwulst nicht vollständig verfolgen. Auf ihrer Unterlage ist sie in geringem Masse verschieblich. Ein Zusammenhang mit dem Kniegelenk lässt sich nicht nachweisen. Bei Druck auf die Geschwulst erfolgt keine Volumenzunahme des Kniegelenks. Bei Ueberstreckung im Kniegelenk tritt die Geschwulst deutlicher hervor, bei Beugung verschwindet sie.

19. 6. 1903. Operation in Aether-Narkose und Esmarch'scher Blutleere.

Schnitt über der Höhe des Tumors und Freilegen desselben. Die Zunahme der Spannung bei der Streckung ist nicht sehr auffallend, sodass die Möglichkeit vorliegt, dass sich das Hygrom in die Kniekehlen-Fascie hindurchgedrängt hat. Beim Einschneiden zeigt sich, dass die Fascie, wenn auch sehr dünn, über der Geschwulst doch noch vorhanden ist. Zunächst kommt man auf den äusseren Kopf des Gastrocnemius, an dessen medialem Rande sich in der Grösse eines Taubeneies, etwas flach gedrückt, die cystische Geschwulst präsentiert. Sie hält sich in ihrem weiteren Verlaufe ganz und gar an die Innenfläche des Gastrocnemius. Beim Präparieren nach der Innenseite verschwindet die Bursa hinter dem Semimembranosus an dessen Ansatzstelle, da, wo er sich unter den Gastrocnemius hereinerstreckt, die Bursa mit dem sehnigen Teile des Gastrocnemius innig zusammenhängt und trotz sorgfältigster Präparation eröffnet wird. Sie geht also von der Bursa

semimembranosa aus. Ein grosser Zipfel, der entlang dem lateralen Rande des Semimembranosus sich nach oben wendet und hart an die Gefässe herangeht, lässt sich ohne Eröffnung des Gelenkes exstirpieren. Die Bursa des Semimembranosus ist in breiter Ausdehnung eröffnet Die Sehne des Semimembranosus wird bei der Auslösung etwas verletzt, jedoch bleiben gut zwei Drittel der Insertion intakt, sodass von einer Naht Abstand genommen wird. Es folgt nun eine fortlaufende Catgut-Naht, welche die Fascie sorgfältig vereinigt, sodann Naht der Hautwunde mit Seide Zur Immobilisierung des Kniegelenks Pappschienen Verband.

30. 6. 1903. Erster Verbandwechsel. Wunde reaktionslos geheilt. Nähte entfernt.

2. 7. 1903. Patient mit Schutz Verband auf Wunsch zur weiteren ärztlichen Behandlung entlassen. Wunde lineär verheilt, Im linken Kniegelenk vollkommen normale Beweglichkeit. —

Bevor ich jetzt nach der Beschreibung meiner Fälle auf die Therapie und den schliesslichen Erfolg derselben eingehe, möchte ich noch einige kurze, zusammenfassende Worte über die Eigenheiten dieser Fälle vorausschicken.

Es handelte sich also, wie wir gesehen haben, um drei Fälle, die von der Bursa semimembranosa ausgegangen waren und um einen Fall eines Hygroms der Bursa semitendinosa.

Das erste Hygrom war im Anschluss an ein Trauma entstanden; dem Patienten war beim Eisabladen ein grösseres Stück Eis mit ziemlicher Wucht gegen das innere, linke Knie gefallen: das Zweite hatte sich nach einer grösseren Radtour gebildet, das Dritte angeblich nach einer vorausgegangenen rheumatischen Affektion im Kniegelenk und das Vierte endlich nach einer Verdehnung im Kniegelenk beim Steinabladen.

Alle vier Fälle hatten sich, wenn auch allmählich, so doch in verhältnismässig kurzer Zeit entwickelt. An Umfang hatten sie die Grösse eines Hühnereies nicht überschritten, zwei waren etwa hühnereigross, die beiden Anderen ungefähr von der Grösse einer Wallnuss. Ihre Form war kugelig bis länglichrund. Alle Geschwülste waren gut umschrieben, leicht von ihrer Umgebung abgrenzbar und auf ihrer Unterlage mehr oder weniger verschieblich, teils fluktuierend, teils prall-elastisch. Die Haut darüber war etwas gespannt, jedoch verschiebbar und ohne pathologische Veränderungen. Auf Druck waren die Tumoren nicht schmerzhaft, auch konnte ihr Volumen durch Compression nicht verkleinert werden. Die Wand aller Hygrome war etwas verdickt, den Inhalt bildete gelbliche, seröse Flüssigkeit. Reiskörperchen waren nirgends gefunden worden.

Die Beschwerden, welche die Geschwülste unseren Patienten verursachten, waren im Grossen und Ganzen nur geringfügiger Natur und bestanden in leichten Schmerzen in den betroffenen Gelenken, meist auch nur bei längerem Laufen oder grösseren Anstrengungen wie in einer geringen Hemmung in den Bewegungen. Sämtliche Patienten fühlten sich aber im Allgemeinen und namentlich in Ruhe ziemlich wohl und waren nur auf den Rat ihres Arztes zur operativen Behandlung gekommen. Eine länger dauernde Arbeitsunfähigkeit hatten sie nicht zur Folge.

Die Operationen verliefen im Einzelnen alle vollkommen glatt. In unserem ersten Falle sass die Geschwulst direkt neben der Gelenkkapsel zwischen den Sehnen des Semitendinosus und Semimembranosus, ohne jedoch mit dem Gelenk in Verbindung zu stehen, und konnte so leicht exstirpiert werden. Bei Operation des zweiten Tumors war die Isolierung wegen starker Verwachsungen mit der

Umgebung, besonders mit der Sehne des Semitendinosus, sowie wegen zweier, fingergliedgrosser Ausstülpungen zwischen der tiefen Wadenmuskulatur sehr schwierig, sodass beim Abpräparieren das Gelenk eröffnet wurde. Eine Kommunikation mit demselben war aber auch hier nicht nachweisbar. Das dritte Hygrom war nur in der Gegend des Semimembranosus festgeheftet und konnte leicht aus dem umgebenden Fettgewebe losgelöst werden. Beim Abpräparieren riss die Wand der Geschwulst etwas ein und es entleerte sich wenig gelbliche, seröse Flüssigkeit. Das Gelenk war aber nicht eröffnet, sondern nur ein kleiner Zipfel der Geschwulst abgetrennt worden, der unter den Semimembranosus hineinragte Ein Zusammenhang mit dem benachbarten Gelenk bestand also auch bei diesem Tumor nicht. In unserem letzten Falle endlich lag die Geschwulst an dem medialen Rande des äusseren Gastrocnemiuskopfes und hielt sich in ihrem weiteren Verlaufe ganz und gar an die Innenfläche des Gastrocnemius. Nach der Innenseite verschwand sie hinter dem Semimembranosus und hing mit dem sehnigen Teil des Gastrocnemius innig zusammen, sodass sie trotz sorgfältigster Präparation eröffnet wurde; ein grosser Zipfel, der entlang dem lateralen Rande des Semimembranosus sich nach oben wandte und hart an die Gefässe ging, liess sich ohne Eröffnung des Gelenkes exstirpieren.

Soviel über die Eigentümlichkeiten der von mir beobachteten vier Fälle.

Zum Schlusse meiner Arbeit komme ich nun nochmals auf die bei unseren Hygromen eingeschlagene Art der Behandlung wie auf den Erfolg durch dieselbe zu sprechen. Die Therapie hat, wie wir gehört haben, in sämtlichen Fällen auf eine konservative, unblutige Behandlung von vornherein ganz verzichtet. Auch von den einfacheren,

blutigen Behandlungsmethoden wie von einer Punktion mit nachfolgender Jodinjektion oder von einer Incision mit Auskratzung, Drainage und Vernähung der Hypromwand mit der äusseren Haut wurde bei unseren Operationen Abstand genommen und gleich zu dem besten und zuverlässigsten Verfahren geschritten, der Radikaloperation. Somit wurden alle Hygrome mit ihrem ganzen Sacke vollständig exstirpiert. In allen Fällen gelang, wenn auch teilweise unter einigen Schwierigkeiten, die Isolierung und darauffolgende totale Exstirpation vollkommen gut und hatte, unter den Cautelen strengster Asepsis ausgeführt, weder Störungen im Heilungsverlaufe noch sonstige Gefahren für unsere Patienten im Gefolge. Nach Entfernung der Geschwülste wurden die Gefässe unterbunden, es folgte Naht der Fascie mit Catgut, hierauf Hautnaht mit Seide oder Michel'schen Wundklammern, darüber aseptischer Verband und schliesslich zur Immobilisierung des Kniegelenkes ein Schienenverband.

Unter dieser Behandlungsweise waren in allen vier Fällen die durch die Operation gesetzten Wunden vollkommen reaktionslos und lineär geheilt; die Narben waren fest, verschieblich und nicht schmerzhaft. Die Beweglichkeit in den Gelenken war vollständig normal und frei, im Gange bestand nirgends eine Behinderung. Drei unserer Patienten konnten schon vierzehn Tage bis drei Wochen nach der Operation als geheilt entlassen werden und nur ein Fall erforderte noch einen leichten Schutzverband, mit welchem Patient nach vierzehn Tagen zur weiteren ärztlichen Behandlung in die Heimat geschickt werden konnte; doch auch bei Letzterem war nach weiteren zehn Tagen ebenfalls vollkommene Heilung und freie Beweglichkeit im Gelenk eingetreten.

Auf Erkundigungen, die ich zunächst nach einem

halben Jahre, später nochmals nach einem ganzen Jahre bei unseren Patienten über ihr Befinden wie über den endlichen Erfolg der Operationen einholte, bekam ich von allen Operierten sehr erfreuliche Nachrichten.

Drei Patienten sind dauernd geheilt, voll arbeitsfähig und ohne jegliche Beschwerden. Eine Hemmung in der Beweglichkeit ist nicht zurückgeblieben. Auch der Vierte meiner Patienten erzielte vollkommene Heilung und freie Beweglichkeit im Gelenke, will jedoch bei Witterungswechseln ab und zu noch geringe Schmerzen im Kniegelenk verspüren. Recidive, die sonst ziemlich häufig beobachtet werden, sind bei unseren Patienten nicht aufgetreten. Alle Patienten fühlen sich körperlich ganz gesund und kommen ihren Berufspflichten wie früher vollkommen nach.

Wir können daher mit dem günstigen Resultate, das wir durch unsere Operationen erzielt haben, sehr zufrieden sein und in allen ähnlichen Fällen das von uns angewandte und erprobte Operations-Verfahren warm empfehlen: denn erstens sind Recidive weit seltener, in den meisten Fällen fast ganz ausgeschlossen, und zweitens beansprucht das Verfahren lange nicht soviel Zeit und Unbequemlichkeiten wie die übrigen Methoden. Wenn nun auch bei Communikation mit dem Gelenke stets an die Möglichkeit einer Infektion desselben gedacht werden muss und wenn wegen der Nachbarschaft wichtiger Nerven und Gefässe und wegen der Dünnheit der Hygromwandungen, die leicht einreissen, die Operation oft einen ziemlich schwierigen Eingriff darstellt, so sind doch die Aussichten auf vollkommene und dauernde Heilung immer noch die denkbar Besten. Die Operation kann aber nur von einem durchaus geübten, in der Anotomie sehr gut bewanderten Chirurgen ausgeführt werden, der auch im Besitz einer tadellos funk-

tionierenden, durchaus erprobten Aseptik sein muss. Eine allenfalls eintretende eitrige Infektion des Kniegelenkes muss immer als ein sehr schweres und ernstes Leiden respektiert werden! Unter diesen Voraussetzungen ziehen wir aber die totale Exstirpation der Hygrome als bewährteste und sicherste Heilmethode allen übrigen, bisher Vorgeschlagenen vor. —

* * *

Am Schlusse meiner Arbeit ist es mir eine angenehme Pflicht, meinem hochverehrten Lehrer, Herrn Professor Dr. Graser, für die liebenswürdige Ueberweisung dieser Arbeit und Unterstützung bei der Abfassung derselben meinen wärmsten Dank auszusprechen. Auch dem Herrn Assistenzarzte Dr. Kreuter, der mir bei Anfertigung des anatomischen Präparates hilfreich zur Seite stand wie meinem Kollegen Dr. Fritz Schwarz, von dem die beiden Abbildungen stammen, sage ich nochmals aufrichtigen Dank.

Litteratur-Verzeichnis.

1) Heincke — Die Anatomie und Pathologie der Schleimbeutel und Sehnenscheiden 1868.

2) „ — Beiträge zur Kenntnis und Behandlung der Krankheiten des Knies. Danzig 1866.

3) Virchow — Die krankhaften Geschwülste. Berlin 1863.

4) Nasse — Chirurgische Krankheiten der unteren Extremitäten.

5) Hueter-Lossen — Grundriss der Chirurgie, spez. Teil, Extremitäten.

6) Tillmanns — Specielle Chirurgie.

7) Eulenburg — Realencyklopädie Bd. VIII. pg. 271. und Bd. XI. pg. 175.

8) Gegenbaur — Anatomie des Menschen.

9) Handbuch der prakt. Chirurgie, 4. Bd. Chirurgie der Extremitäten.

10) Gurlt — Beiträge zur vergleichenden pathologischen Anatomie der Gelenkkrankheiten.

11) Schuchardt — Deutsche Chirurgie, Lief. 28. Krankheiten der Gelenke.

12) Cabaret — Beobachtung über Hygrome. Schmidts Jahrbücher 1845. Bd. 47. pg. 222.

13) Sonneborn — Ueber Sehleimbeutelerkrankungen.

14) Goldscheider — Ein Beitrag über Hygrome des Knies.

15) Pitha-Billroth — Die Krankheiten der Schleimbeutel und Sehnenscheiden.

16) W. Gruber — Die Knieschleimbeutel, eine Monographie.

17) Schuchardt — Die Entstehung der subcutanen Hygrome.

18) Tilger — Zur Pathologie der chronischen Schleimbeutelerkrankungen.

19) Ehrhardt — Ueber einige seltene Schleimbeutelerkrankungen. Centralblatt für Chirurgie. 1900. pg. 647.

20) Sandow — Verletzungen und Erkrankungen der Schleimbeutel.

21) » — Entwickelung der Schleimbeutel. Jahresbericht der Chirurgie von Hildebrand, Basel, Bd. III. pg. 256. Bd. II. 377.

22) Nasse — Gelenke, Sehnenscheiden und Schleimbeutel.

23) Mauersberg — Schleimbeutel-Hygrome.

25) Veltmann — Bursitis und Hygroma.

Figur I.

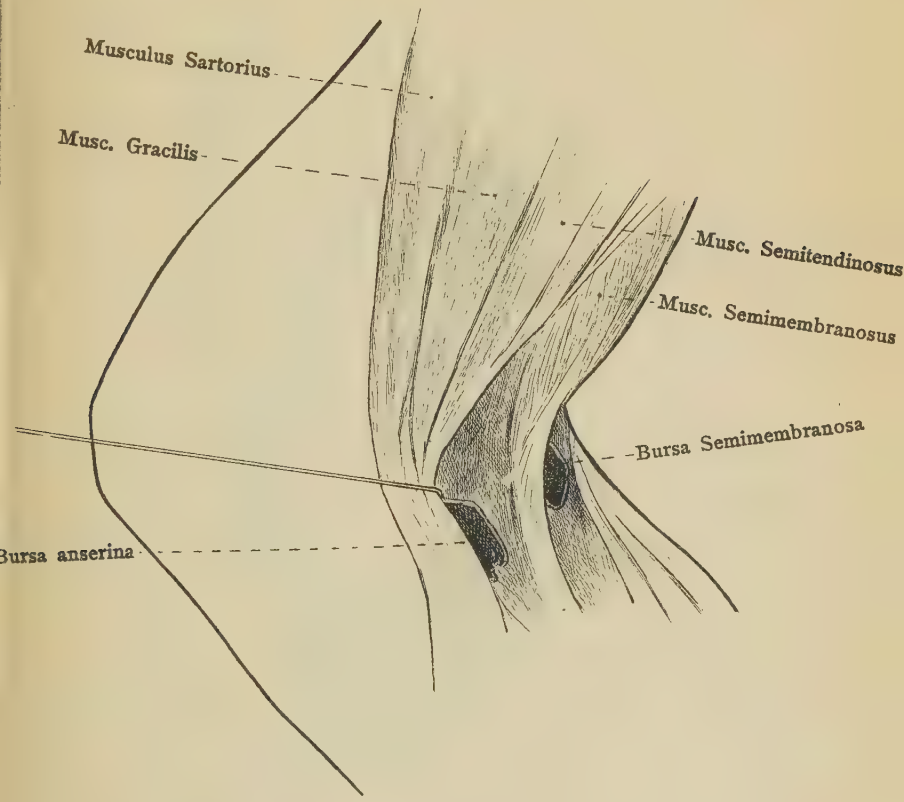

Schleimbeutel in dem medialen Gebiet der hinteren Kniegegend.

Figur II.

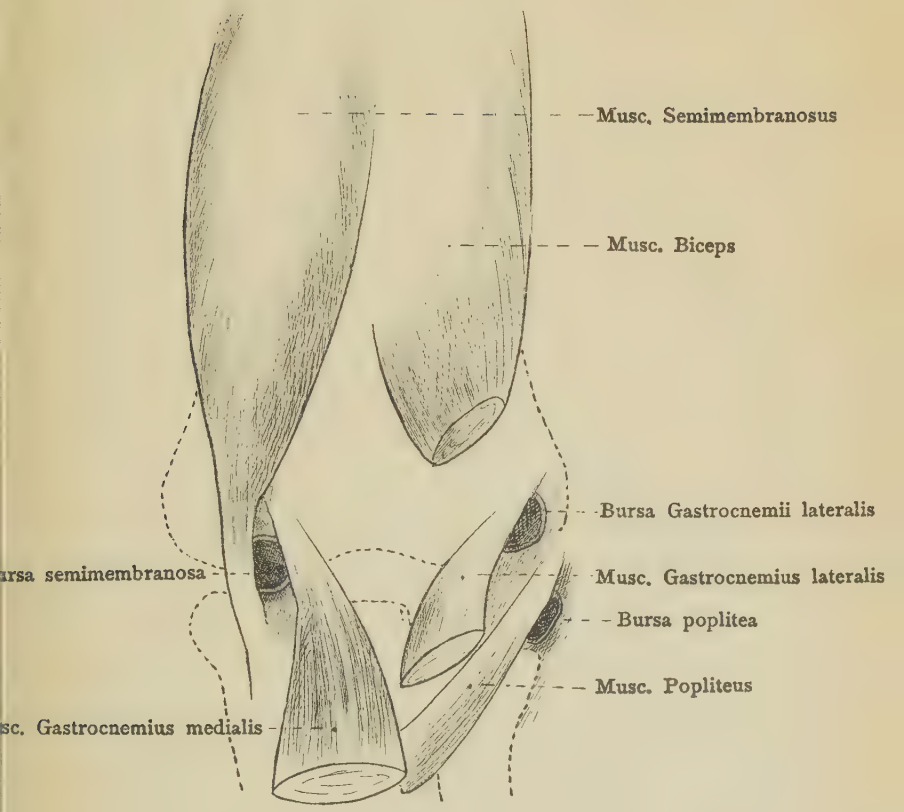

Schleimbeutel in dem lateralen Gebiet der hinteren Kniegegend.